Aus der Inneren Abteilung des Städtischen Krankenhauses Berlin-Pankow
Direktor: Dr. M. Bönniger

Ueber einen weiteren Fall von kavernöser Lungenschwindsucht ohne Beteiligung der Spitzen

Ein Beitrag zur Frage des infraclaviculären Beginns der tertiären Lungentuberkulose

✱

Inaugural-Dissertation

zur Erlangung der

Medizinischen Doktorwürde

an der

Friedrich-Wilhelms-Universität

zu Berlin

vorgelegt von

Berta Elias, geb. Orth

aus Konstantinopel

Tag der Promotion: 14.7.32.

✱

BERLIN 1932

366

Gedruckt mit Genehmigung
der Medizinischen Fakultät der Universität Berlin.

Dekan: Professor Dr. von Bergmann

Referent: Professor von Bergmann

R. UNIV.
BIBLIOTHEEK
LEIDEN

Die Forschungen über den Beginn der Lungentuberkulose führten zunächst zur Aufstellung der Turban-Gerhardtschen Stadienlehre. Ihr lag die Anschauung zugrunde, daß die Lungentuberkulose des Erwachsenen, von einem Spitzenherde ausgehend, sich in kontinuierlicher Folge abwärts über die übrige Lunge entwickelt. Gestützt wurde diese Anschauung neben dem bekannten und nach *Turban* gedeuteten klinischen Verlauf der chronischen Lungentuberkulose in erster Linie durch die Befunde der Pathologen. In 80—90% aller zur Autopsie kommenden Leichen wurden vernarbte Spitzenaffektionen festgestellt, die durchweg als tuberkulös angesehen wurden. Außerdem kamen nur höchst selten Tuberkulosen zur Beobachtung, die auf dem Sektionstisch keine Spitzenaffektionen aufwiesen. Auch *Ranke*, der die Mannigfaltigkeit des gesamten Tuberkuloseablaufs in seinem System zu erfassen suchte, stellte den Spitzenbeginn der tertiären Tuberkulose nicht in Frage.

Aber mit dem Ausbau der Röntgendiagnostik wurden die ersten Zweifel an der absoluten Richtigkeit der bisherigen Lehre vom apikalen Beginn laut. So waren es kurz hintereinander *Stürtz* und *Rieder*, die 1907 und 1908 auf der Versammlung der Tuberkuloseärzte an Hand von Röntgenbildern auf „bestimmte Stränge" hinwiesen, die „vom Hilus nach den Lungenspitzen zu verlaufen, welche uns den Weg der Infektion anzeigen und uns beweisen, daß isolierte Spitzentuberkulose eigentlich recht selten ist". Wenn auch die Deutung, die *Stürtz* diesen Befunden gab, sicher nicht zutreffend ist, da es sich ja, wie wir heute wissen, um die Residuen eines bereits abgelaufenen Tuberkuloseschubes handelt — so zeigt diese Mitteilung doch, daß man auf nichtapikale Veränderungen in einem frühen Stadium der Tuberkulose aufmerksam wurde. Gleichzeitig berichtete *Fr. v. Müller* über mehrere Tuberkulosefälle ohne Spitzenbeteiligung. Kurz darauf, im Jahre 1910, beschrieb *Rieder* isolierte, subclaviculäre Kavernen, die er als eine Frühform der Tuberkulose ansah. Besonders bemerkenswert ist

in der Beschreibung der Lage und des Aussehens dieser Kavernen die Übereinstimmung mit der späteren Darstellung des eingeschmolzenen Frühinfiltrats durch *Redeker*.

Hierdurch angeregt, mehrten sich in den folgenden Jahren die Veröffentlichungen über nichtapikalen Beginn der Lungentuberkulose: *Straub* und *Otten*, *Aßmann*, *Redeker*, *Ickert*, *v. Romberg*, *Lydtin* u. a. berichteten über klinisch beobachtete Fälle. Viel Beachtung fand ferner die Braeuningsche Statistik, die als Nebenbefund ergab, daß von 76 geschlossenen produktiven Tuberkulosen des Stadiums I nach *Turban-Gerhardt* nach 7 Jahren nur 7% zu offenen Tuberkulosen des Stadiums II wurden. Ferner gaben von 248 bacillären Tuberkulosen nur 13% in der Anamnese eine Spitzentuberkulose an. *Braeuning* selbst schloß aus diesen Ergebnissen auf das Bestehen zweier verschiedener Tuberkuloseformen, der relativ gutartigen Spitzenform und der bösartigen, nicht apikalen Form. Ähnliche Ergebnisse hatte die Heeresstatistik aus dem Versorgungskrankenhaus Weingarten von *Hochstetter*.

Die Ergebnisse dieser Statistiken mögen auf den ersten Blick überraschend sein; man muß sich aber vergegenwärtigen, daß *Braeuning* sich dabei auf 390 Fälle stützt, die in den Jahren 1920—1923 in fürsorgerischer Beobachtung standen. Daß die anamnestischen Angaben dieser Patienten nur mit größter Vorsicht zu verwerten sind, liegt auf der Hand, zumal man weiß, daß tuberkulöse Schübe, selbst ausgedehnterer Natur, ohne wesentliche Krankheitszeichen ablaufen können und somit dem Patienten gar nicht zum Bewußtsein zu kommen brauchen. *Hochstetter* erwähnt allerdings ausdrücklich, daß bei einem Teil der Fälle Röntgenbilder von früherer Zeit beschafft werden konnten, aber auch er stützt sich weitgehend auf die Angaben der Patienten.

Was nun die physikalischen Untersuchungsmethoden der Auskultation und Perkussion angeht, so wissen wir, daß schon durch die Asymmetrie des Thorax, verschiedene Entwicklung der Muskulatur rechts und links, Schalldifferenzen verursacht werden können, die beispielsweise einen Spitzenprozeß vortäuschen können. Es ist daher durchaus möglich, daß gerade in den Jahren 1920—1923, in denen noch nicht jeder Fürsorgepatient geröntgt wurde, ein Teil der „Spitzentuberkulosen" Fehldiagnosen darstellte. Immerhin wurden in der Folgezeit infraclaviculäre Herde im Beginn der isolierten Lungentuberkulose immer häufiger klinisch-röntgenologisch festgestellt, so daß es 1926 zur Formulierung der „neuen Lehre" vom infraclaviculären Beginn der tertiären Lungentuberkulose durch *Braeuning* und *Redeker* kam. Hiermit wurde den alten Anschauungen offiziell als einer „Irrlehre" der Kampf angesagt.

Ich erwähnte schon, daß sich die „neue Lehre", abgesehen von den statistischen Ergebnissen, in erster Linie auf die Befunde bei der Röntgenuntersuchung klinischer oder Fürsorgepatienten stützt. Leider ist aber auch heute die Röntgendiagnostik noch nicht so vervollkommnet, daß man eine bestehende geringfügige Spitzentuberkulose mit Sicherheit erkennen kann (vgl. *Bönniger*: „Testraster"). Hier setzt daher auch die Kritik einer großen Reihe von Pathologen ein, die den anatomischen Beweis des nichtapikalen Beginnes fordern. Da es aber in der Natur der Krankheit liegt, daß im allgemeinen nur Spätfälle zur pathologisch-

anatomischen Beobachtung kommen, ist die Forderung, die auf der Wildbader Tuberkulosetagung erhoben wurde, durchaus berechtigt, daß nämlich jeder zur Sektion kommende *Tuberkulosefrühfall* pathologisch-anatomisch auf seine Spitzenbeteiligung untersucht und bekanntgegeben werde. Wichtig ist ferner die Röntgenuntersuchung der Leichenlungen, da sie durch Vergleich mit dem Thoraxbilde des Lebenden wertvolle Aufschlüsse über die röntgenologische Erkennbarkeit von tuberkulösen Veränderungen liefert.

Bei der Betrachtung der Tuberkuloseforschung muß es auffallen, daß so viele verschiedene Autoren ziemlich gleichzeitig und unabhängig voneinander die infraclaviculären Herde feststellten. Durch die heutige bessere Technik und die häufigeren Röntgenuntersuchungen *allein* lassen sich die Befunde nicht erklären. Es gewinnt dadurch die Anschauung *Bönnigers* an Wahrscheinlichkeit, daß sich der Krankheitsablauf der Tuberkulose, wie bei so vielen anderen Infektionskrankheiten, im Laufe der Jahre *geändert* hat. Alle diese Fragen können aber erst abschließend beurteilt werden, wenn eine genügende Anzahl auch pathologisch-anatomisch untersuchter Tuberkulosefälle vorliegt.

Ich habe die Literatur auf derartige Veröffentlichungen durchgesehen und folgende Fälle gefunden:

Redeker und *Walter* berichten in ihrem Buch über je einen Fall von anatomisch sichergestelltem „Frühinfiltrat", die von *Aßmann* und *Schminke* beobachtet wurden. *Aßmann* hat diesen Fall in der Dtsch. med. W. und der Klin. Wschr. **1927** veröffentlicht, ohne allerdings den Spitzenbefund besonders anzugeben. Über den Schminkeschen Fall berichtet *Geißler* ausführlich in den Prakt. Tbk.bl. H. 10.

Einen weiteren, bei *Redeker* vorläufig erwähnten Fall von *Ghon* und *Kudlich* konnte ich in der Literatur nicht auffinden.

Pagel berichtet über 3 einschlägige Fälle: „Der eine betraf eine 50jähr. Diabetikerin mit verstreuten, frischen lobulär-käsigen Herden im rechten Oberlappen bei freier Spitze, ein anderer eine 21jähr. Frau, die bei deutlich freiem Spitzengeschoß ein älteres Indurationsfeld in den mittleren Abschnitten des linken Oberlappens mit eingeschlossener kleinwalnußgroßer Kaverne, im rechten Oberlappen ausgesprochene Aspirationsherde (auch in der rechten Spitze) zeigte. Lymphknoten ohne Verkäsungen. Der 3. Fall war der einer 36jähr. Frau, die in der Lungenspitze nur frische Knötchenaussaat, im Dorsalteil des rechten Oberlappens dagegen ausgesprochen infraclaviculär eine walnußgroße frische Kaverne mit großem Blutkuchen aufwies. Beginnende Kehlkopf- und Darmtuberkulose. Tod an der Blutung. Spätverkäsungen in den Lungenlymphknoten. Es war hier auch anatomisch kein Zweifel, daß die Erkrankung nicht in der Spitze begann! In allen Fällen war der obsolete Primärkomplex nachgewiesen."

Zu dem nichtapikalen Tuberkulosebeginn muß man noch zwei andere Fälle von *Pagel* rechnen; bei dem einen entwickelte sich eine fortschreitende Phthise im Anschluß an einen spät erworbenen Primäraffekt. Der andere, nicht weniger interessante Fall betrifft eine 23jähr. Frau, bei der eine gleichzeitige Besiedlung allrer dei Bronchialgebiete erfolgte.

In jüngster Zeit hat sich *Schürmann* bei seiner Untersuchung an 1000 Sektionen über die Gesetzmäßigkeiten im Ablauf der Tuberkulose auch mit dem

Problem des Ausgangspunktes der tertiären Lungentuberkulose beschäftigt. Er kam dabei zu dem Ergebnis, daß 40% der postprimären Herde mehr als 2 Querfinger unterhalb der Spitze lokalisiert sind. Unter den sog. Frühstadien, d. h. solchen Fällen, bei denen sich die Erkrankung auf eine kurzstreckige, käsige Bronchitis präterminaler Bronchien und eine Gruppe von Tuberkeln oder kleinnodöse Herdchen beschränkt, fand *Schürmann* 8mal einen Sitz unterhalb der Spitze. Auf eine Wiedergabe dieser Fälle muß ich wegen Platzmangels verzichten; sie finden sich aber alle in *Schürmanns* vorgenannter Arbeit.

Bei den Tuberkulosefrühfällen, bei denen es sich um eine Erkrankung etwas größerer Bronchien handelte, fand *Schürmann* unter 5 Fällen 3mal eine nichtapikale Lokalisation. Unter den weiter fortgeschrittenen Phthisen endlich finden sich in *Schürmanns* Material 3 Fälle von Spitzenbeteiligung.

Im Anschluß an diese 21 bzw. 22 Fälle möchte ich über eine entsprechende Tuberkulose berichten, die im Städt. Krankenhaus Berlin-Pankow zur Beobachtung kam.

Am 14. VII. 1927 wurde hier der 30jährige Patient Erich H. in sehr schwerem Krankheitszustand eingeliefert. Die Familiengeschichte ergab nichts Besonderes; von früheren Krankheiten hatte er außer Scharlach, Diphtheritis, Masern und Keuchhusten 1916 eine Appendektomie durchgemacht. 1918 war er das erste Mal mit Magenschmerzen, Sodbrennen, saurem Aufstoßen und Erbrechen nach dem Essen erkrankt. Es wurde daraufhin die Diagnose eines Ulcus pyloricum gestellt und, da die interne Behandlung erfolglos blieb, im Jahre 1924 eine Gastroenterostomie vorgenommen. Im Anschluß daran erholte sich der Patient gut und fühlte sich wohl bis auf gelegentliches Erbrechen kurz vorher genossener Speisen.

3 Wochen vor der Einlieferung erkrankte er plötzlich wieder mit den gleichen Symptomen wie vor der Magenoperation. Die Schmerzen setzten jedoch diesmal mehr im linken Unterbauch ein und waren verbunden mit heftigen Durchfällen und stark saurem Aufstoßen. Hinzu kam sehr häufiges Erbrechen, das seit etwa 3 Wochen jeden 2. Tag eintrat, im Erbrochenen Speisereste vom Vortag. Starkes Durstgefühl, häufiges, jedoch geringfügiges Wasserlassen. Anfang Juni wog Patient noch 125 Pfund, seitdem starke Gewichtsabnahme. Anfang Juli plötzlich Anschwellung der Beine und des Hodensackes. Um die gleiche Zeit wurde vom Patienten zum erstenmal ein leichter Husten frühmorgens bemerkt mit ganz geringem gelblichen Auswurf.

Der *Befund bei der Aufnahme* zeigt einen kleinen Patienten in sehr stark reduziertem Ernährungszustand. Fettpolster fast ganz geschwunden, Muskulatur sehr schwach entwickelt, Hautfarbe blaß, Schleimhäute schlecht durchblutet. Gewicht 45,5 kg. Schwer kranker Allgemeineindruck. Temperatur nicht erhöht. Starke Ödeme der Unterschenkel. An den Lungen kein pathologischer Befund. Herz o. B., Puls regelmäßig, aber sehr klein. Am Abdomen findet sich eine große, reizlose Längsnarbe zwischen Proc. xyphoideus und Nabel. In breiter Ausdehnung fühlt man im ganzen linken Oberbauch deutliches Plätschern. Leber, Milz o. B. Zentralnervensystem o. B. Im Urin sind Alb. und Sang. negativ. Die Blutsedimentierung nach Natriumoxalatzusatz nach *Bönniger* ergab ein Volumen von 25 bei einer Senkung von 6 nach $^1/_2$ Stunde und 11 nach 1 Stunde (nicht beschleunigt).

Im Sputum keine Tuberkelbacillen nachweisbar.

Stuhlgang: Tonfarben, dünn, schaumig; Entleerung sturzartig, so daß Patient kaum nach dem Becken rufen kann. Im Stuhlgang Blutfasern. Nach dem Probeabendbrot finden sich am nächsten Morgen reichlich stinkende Reste. Die fraktionierte Heberung ergibt eine starke Hyperacidität.

Am 18. VII. finden sich bei nochmaliger Untersuchung des Sputums vereinzelt Tuberkelbacillen. Der auskultatorische Befund ist jedoch gering: Links hinten Bronchialatmen und unten einzelne klingende Geräusche. Kein Fieber.

Die *Thoraxdurchleuchtung* vom 23. VII., das heißt also 9 Tage nach der Aufnahme und 3 Wochen nach den ersten vom Patienten bemerkten Lungenerscheinungen hat folgendes überraschendes Ergebnis:

In der Mitte des rechten Lungenfeldes ein unscharf begrenzter, wolkiger Ringschatten von Walnußgröße, nach dem Hilus zu streifig. Gleich daneben ein zweiter Ringschatten, der sagittal auf den Hilus projiziert wird, während er bei Drehung deutlich erkennbar nach vorne liegt.

Die Platte läßt links in der Mitte des Lungenfeldes, dem rechtsseitigen Befund genau entsprechend, Flecken und eine erbsengroße Aufhellung erkennen. In den Oberfeldern starke Zeichnung, aber keine typische Fleckung.

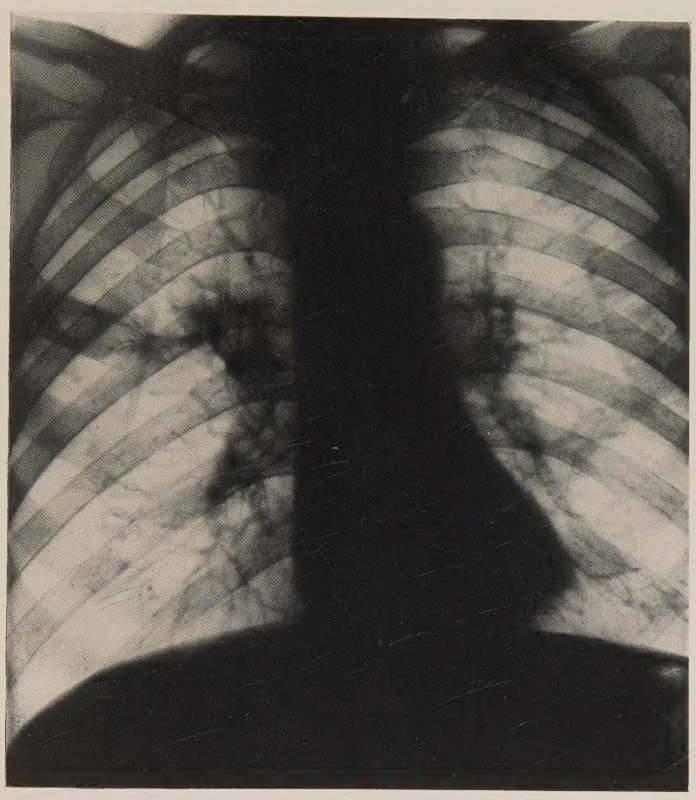

Abb. 1. Übersichtsaufnahme vom 23. VII. 1927.

Auf einer zweiten Röntgenplatte, die am 27. VII. gemacht wird, zeigt sich gegenüber der ersten das rasche Fortschreiten des Lungenprozesses sehr deutlich. Die Höhle am Hilus weit ins Lungenfeld reichend. Im außen gelegenen Cavum ein sehr deutlicher Spiegel. Im oberen Teil des Unterfeldes erhebliche Veränderungen, die auf dem ersten Bild nicht herauskamen. Unterhalb der Höhle am Hilus und am ganzen hinteren Hiluspol finden sich eigentümlich rundliche, bis erbsengroße „Höhlen"-Schatten, wabenartig. Eine ähnliche kleinere Gruppe von Waben in der Mitte des Unterfeldes.

Die Röntgenuntersuchung des Magen-Darmtraktus ergab eine Gastroenterostomie. Der Brei fällt sofort in den Darm. Nach kürzester Zeit füllte sich ein Dickdarmabschnitt. Es handelte sich somit um ein in den Dickdarm perforiertes Ulcus pepticum jejuni.

Eine Operation kam wegen des desolaten Zustandes des Patienten nicht in Frage. In der Folgezeit verfiel der Patient rasch trotz anfänglicher leichter Besserung der Durch-

fälle und des Völlegefühls im Leib. Über beiden Lungen jetzt deutliches Bronchialatmen und Rasseln. Sputum: Tuberkelbacillen stark positiv. Im Stuhl keine Tuberkelbacillen nachweisbar. Senkungsreaktion jetzt: Vol. 29/12 (leicht beschleunigt). Temperatur vorübergehend subfebril. Höchste gemessene Temperatur 37,4°.

Am 7. VIII. Exitus letalis, 24 Tage nach der Aufnahme und etwa 6 Wochen nach dem Auftreten der ersten Lungenerscheinungen.

Bei der *Sektion* findet sich in der linken Brusthöhle etwa 400 ccm sanguinolente Flüssigkeit. Rechts eine etwa dreimarkstückgroße Verklebung der Pleuren im Bereich der 3. und 4. Rippe, die eine etwa $1^1/_2$ cm lange und 4 mm breite seitliche Perforation der Lunge im Oberlappen deckt. Röntgenaufnahmen beider Lungen unseziert.

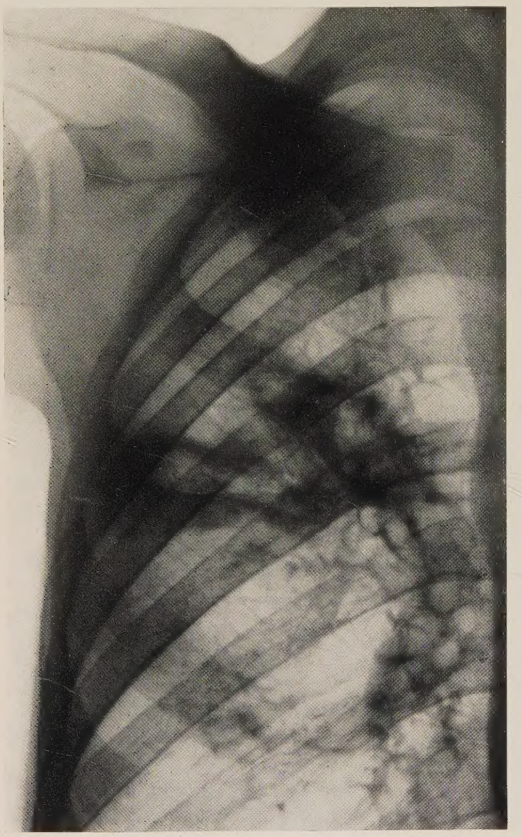

Abb. 2. Platte vom 27. VII. 1927. I. Schräger Durchmesser.

Rechte Lunge: Außer der Pleuraverklebung am Oberlappen finden sich am Unterlappen seitlich und an der Basis geringe fibrinöse Verklebungen und Verwachsungen. An der Spitze eine erhebliche Verdickung der Pleura, weißlich, mit schiefrigen Rändern, in einer Ausdehnung von 5×3 cm. An der Stelle der Perforationsöffnung eine vielkammerige Höhle mit dünner Wandung und schmutzig-eitrigem Inhalt und Gewebsfetzen. Eine zweite Höhle von derselben vielkammerigen Beschaffenheit etwas mehr oben und medial, sehr scharf gegen das gesunde Gewebe abgesetzt. Nur zum Teil etwas dickere Ränder mit exsudativ käsigen Prozessen. Am Hilus eine schiefrig indurierte Drüse von 2 cm Länge mit Käseherden. Im Mittellappen eine kirschgroße Höhle mit sehr dünner Wandung. Das Gewebe der Umgebung makroskopisch völlig normal. Im unteren Teil des Hilus eine Reihe von schiefrig indurierten Drüsen, anscheinend keine Tuberkulose. Medial vom Hauptbronchus eine schiefrig indurierte Drüse von 3 cm Länge und $1^1/_2$ cm Breite mit Käseherden und zum Teil dichter, schwieliger Induration. Für die röntgenologisch festgestellten wabenartigen Gebilde am Hilus kein sicheres anatomisches Substrat feststellbar.

Linke Lunge: An der Spitze eine ähnliche Pleuraverdickung wie an der anderen Seite, von ziemlich derselben Ausdehnung. Gut $3^1/_2$ cm unter der Spitze eine kleine, von der ersteren getrennte Verdickung, sternförmig, mit ausgesprochener Verkalkung. Im Zentrum ein Knötchen, das schiefrig induriert ist und einige Millimeter in das Lungengewebe hineinragt. Eine kirschgroße Höhle etwas unterhalb der Mitte des Oberlappens. Am äußeren Lungenrande, am Oberlappen-Unterlappenwinkel eine Stelle dichtstehender Tuberkel bis hanfkorngroß, mit Verkäsung, ohne Einschmelzung. Am vorderen Rande des Oberlappens ein größerer Käseherd mit Höhlenbildung von 3 cm Tiefe; ein kleinerer erbsengroßer etwas oberhalb mit zentraler Erweichung. Ebensolche vereinzelt im Unterlappen. An der medialen Fläche des Unterlappens, 2 cm über dem unteren Rande dichtstehende Tuberkel mit Verkäsung, einmarkstückgroß. Am Hilus zahlreiche anthrakotische, zum Teil verkäste Drüsen. In den Spitzen außer den beschriebenen keine krankhaften Veränderungen.

Am Herzen kein pathologischer Befund.

In der Bauchhöhle etwa 1700 ccm klar-seröser Flüssigkeit. Verwachsungen des Magens mit Bauchwand und Netz. Etwa in der Mitte der großen Kurvatur eine Verbindung zwischen Magen und dem darunterliegenden Dünndarm (Gastroenterostomie). Am Darm an dieser Stelle ein Ulcus penetrans und eine Stenose, durch die sich aber noch Darminhalt pressen läßt. Dort besteht außerdem eine Verbindung zwischen Querkolon und darunterliegendem Dünndarm (Perforation). Etwa 3 Querfinger oberhalb des Pylorus eine über fünfmarkstückgroße, sternförmige, alte Ulcusnarbe. Pylorus glatt, sehr weit. S. Romanum stark erweitert, ebenso einige Dünndarmschlingen. Wurmfortsatz fehlt. Verwachsungen in der Umgebung der Appendektomiestelle.

Übrige Organe o. B. Keine tuberkulösen Veränderungen.

Die Röntgenaufnahmen der Leichenlungen ergab gegenüber den Thoraxbildern keine wesentlichen Veränderungen. Ein Kalkherd unterhalb der linken Spitze könnte vielleicht als der Primärherd angesehen werden. Auch sonst vereinzelt Kalkspritzer in beiden Obergeschossen. Die rechte Lunge zeigt in der großen Höhle keinen ausgesprochenen Spiegel mehr, dagegen hier, wie auch an der zweiten großen Höhle mehr hiluswärts, verstärkte entzündliche Reaktion in der Umgebung.

Sehr deutlich kommt der Verlauf des großen Bronchus bzw. der Luftröhre heraus. Direkt am Hilus total verkäste Drüsen deutlich erkennbar. Von den wabenartigen Gebilden, die besonders auf der Platte vom 27. VII. auffielen, ist als einziger Rest eine dritte, noch recht unscharf begrenzte, kirschgroße Höhlenbildung sichtbar. Sonst keinerlei wabenartige Struktur der Lunge mehr erkennbar. Die linke Lunge zeigt ganz entsprechende Verhältnisse, nur, daß die Erweichungsprozesse hier noch nicht so weit vorgeschritten sind. An der medialen Unterlappenfläche ein scharf begrenzter käsiger Bezirk, in dessen Zentrum eine kirschkerngroße Höhle. In den unteren Partien des Unterlappens ein etwa fünfmarkstückgroßer Bezirk mit dichtstehenden Käseherden. Im übrigen in beiden Lungen stark vermehrte, wolkige Netzzeichnung mit zahlreichen infiltrierten Bezirken.

Für die wabenartigen Gebilde am unteren Hiluspol, wie sie sich auf den beiden Thoraxfilmen, besonders dem letzten, darstellen, ließ sich leider kein sicheres anatomisches Substrat finden. Man könnte daran denken, daß die erwähnte kirschgroße Höhle aus mehreren kleineren durch weitere Einschmelzung entstanden wäre. Ein Teil der Waben läßt sich wohl als strahlgerichtete Bronchien deuten. Eine restlose Erklärung der wabigen Aufhellungen ist dadurch allerdings nicht gegeben. Daß auf der Leichenlungenplatte nichts davon zu sehen ist, mahnt wieder zur Vorsicht bei der Beurteilung von Röntgenbildern bezüglich der Annahme von Höhlen.

Bronchiektasen bestanden nicht, ebenso fand sich kein Anhaltspunkt für ein etwaiges Emphysem. Mikroskopisch fand sich an ihrer Stelle nur eine käsige Pneumonie, wie sie auch in der übrigen Lunge sich darstellte.

Es handelt sich also um einen Fall von Darmstenose und Darmfistel auf dem Boden eines Ulcus penetrans, verbunden mit einer akuten, konfluierenden, exsudativ-käsigen, kavernösen Phthise.

Auffällig ist der rasche Ablauf dieses schweren Krankheitsbildes bei so geringen Erscheinungen von seiten der Lunge. Es bestand fast kein Fieber, zunächst kaum Husten und Auswurf, auskultatorisch kein Befund und keine Tuberkelbacillen im Auswurf. Nur die grundsätzlich bei jedem Kranken vorgenommene Thoraxdurchleuchtung deckte die schwere Tuberkulose auf. Es ist bekannt, daß die sog. Frühinfiltrate vielfach fast symptomlos verlaufen. Schon das erste angefertigte Röntgenbild wies mit seinen wolkigen Ringschatten auf die Bösartigkeit der Erkrankung hin, denn sie entwickeln sich gerade dann, wenn die tuberkulösen Herde multipel auftreten.

Auch der weitere Verlauf paßt in dieses Bild, besonders der schnelle Durchbruch der erstgebildeten großen Kaverne in den unteren Partien des rechten

Oberlappens. *Pagel* schreibt hierzu: „Nach meinen Erfahrungen sind an den Durchbrüchen durch das Brustfell nicht so sehr die alten starrwandigen Kavernen der oberen Lungengebiete beteiligt, als vielmehr frisch entstandene und rapid erweichende, oft auch kleine Käseherde der kaudaleren Teile der Lunge, also nicht die fertigen, sondern in Entstehung begriffenen Zerfallsherde. Als typische Stellen können wir die unteren, seitlich gelegenen Teile der Oberlappen angeben."

Das mikroskopische Bild bestätigt diesen Befund. Die großen und kleinen Kavernen stellen sich dar als schlaffe Zerfallshöhlen mitten in käsigem Gewebe, bei denen die typische Dreischichtung der Kavernenwand: pyogene Innenschicht — gefäß- und zellarme Bindegewebsschicht — zellreiche, faserarme Außenschicht kaum noch zu erkennen ist. Interessant und bemerkenswert bezüglich der Kavernen ist die auffällige Symmetrie ihrer Lage trotz der doch offenbar bronchogenen Entstehung. *Pagel* erwähnt jedoch ähnliche Vorkommen und beschreibt selbst den Fall eines 26jähr. Mannes, der klinisch 3 Jahre krank war. Es fand sich in beiden Oberlappen dorsal cirrhotisches Grundgewebe mit zusammenfließenden käsigen Platten, die zentral beiderseits beginnende Einschmelzung an ganz entsprechenden Stellen, rechts etwas stärker als links zeigen. Ebenso sind die Unterlappen an symmetrischen Stellen von käsigen Läppchenpneumonien durchsetzt, in den dorsalen Teilen besteht jederseits kraniolateral eine pflaumengroße gereinigte Kaverne."

Abb. 3. R. Lunge: Wandung der großen Höhle. Häm.-Eosin. Obj. 1. Okul. 2. Vergrößerung 16 ×.

Neben diesen Kavernen finden sich in beiden Lungen zahlreiche käsige, bronchopneumonische Herde, deren Acini von einer käsigen Masse erfüllt sind, die bei Elasticafärbung noch die Struktur der Alveolen erkennen läßt. Der zugehörige Bronchiolus ist ebenfalls in den Prozeß hineingezogen. An einzelnen Stellen, wie bei dem Präparat von der linken, medialen Unterlappenfläche hat man mehr den Eindruck einer Totalumwandlung des ganzen Lobulus in eine gelatinöse Masse, die gegen das gesunde Lungengewebe sich scharf absetzt und von einem Lymphocytenwall begrenzt wird. In der Schleimhaut der großen hilusnahen Bronchien sieht man zellige Infiltrate, die an mehreren Stellen zum Zerfall geführt haben.

Auch die Hilusdrüsen sind von den exsudativ-käsigen Prozessen ergriffen. Makroskopisch sind sie nicht wesentlich vergrößert, zeigen aber ausgedehnte Verkäsungen, und nur an vereinzelten Stellen konnten Riesenzellen am Rande von großen Käseherden festgestellt werden. Die Verkäsung ist bereits soweit vorgeschritten, daß das für die tertiäre Drüsentuberkulose charakteristische Bild des Sinuskatarrhs nicht mehr feststellbar ist. Eine stärkere Bindegewebsproliferation, von etwaigen älteren Prozessen herrührend, fand sich nirgends.

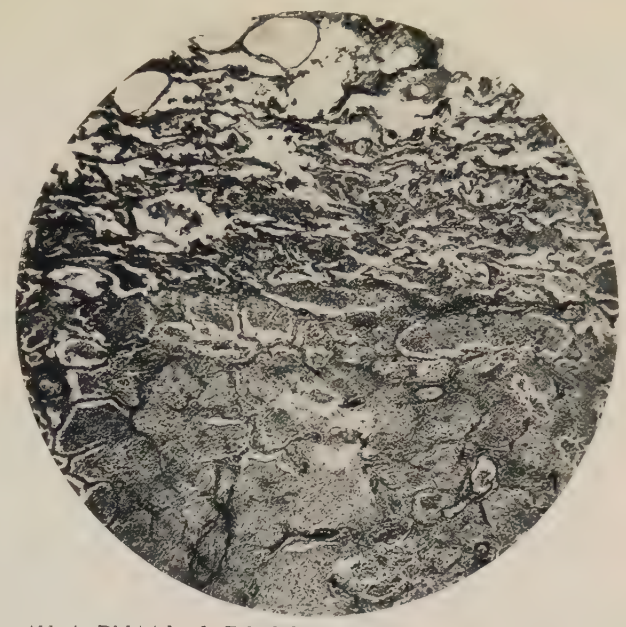

Abb. 4. Dichtstehende Tuberkelaussaat aus dem linken Unterlappen. Obj. 2. Okul. 1. Vergrößerung 30 ×.

Am auffälligsten bei diesem Fall war jedoch schon makroskopisch das völlige Fehlen von tuberkulösen Prozessen in den Spitzen, während doch alle übrigen Lungenteile, mit Ausnahme des rechten Unterlappens, schwere Veränderungen aufwiesen. *An den Spitzen waren als einziger pathologischer Befund nur die oben erwähnten cartilaginösen Pleuraschwielen festzustellen.* Bei der Frage nach dem Beginn der vorliegenden Tuberkulose handelte es sich demnach darum, zu untersuchen, ob dieser Pleuraschwiele eine tuberkulöse Erkrankung zugrunde lag, bzw. ob ein Fortschreiten dieser Prozesse auf dem Wege über die zugehörigen Bronchiolen im Sinne *Loeschkes* feststellbar war. Ich habe daher

Abb. 5. Gelatinöse Pneumonie im linken Unterlappen mit kirschgroßer Höhle. Elastica. Obj. 1. Okul. 2. Vergrößerung 16 ×.

die Spitzen an Hand von Serienschnitten genau mikroskopisch untersucht, konnte aber nur eine starke Wucherung und anthrakotische Durchsetzung des subpleuralen und pleuralen Bindegewebes finden.

In den Narben fanden sich keinerlei Reste von Epitheloidzellentuberkeln, wie sie *Neumann* für die Fibrosa densa beschrieben hat, geschweige Reste von nekrotisierten Massen, die *Aschoff* als charakteristisch für derartige Schwielen angibt. Vor allem zeigen die zugehörigen Bronchiolen völlig normale Struktur, keine lymphocytären Infiltrate der Schleimhaut, keine Wucherung des peribronchialen Bindegewebes, die auf eine chronische Entzündung schließen ließen. Man kann daher mit Sicherheit annehmen, daß die vorliegenden Spitzenverände-

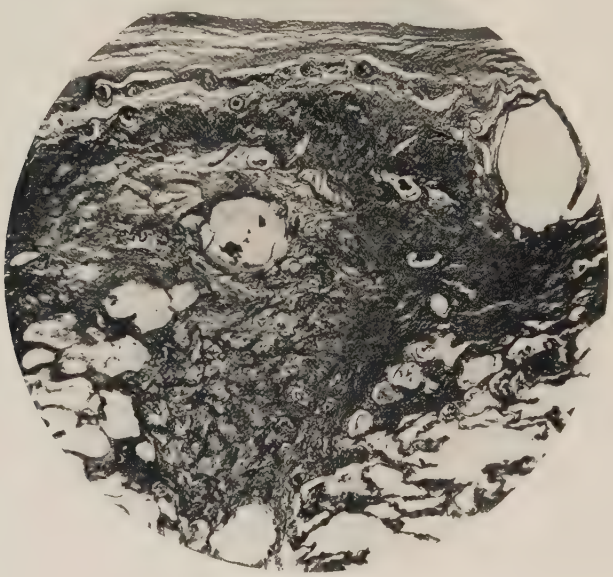

Abb. 6. Rechte Spitzennarbe. Häm.-Eosin. Obj. 2. Okul. 1. Vergrößerung 30 ×.

rungen mit Tuberkulose nichts zu tun haben. Zu ihrer Erklärung möchte ich *Schürmanns* Ansicht wiedergeben: „Wir finden die cartilaginösen Pleuraverdickungen außer an der Spitze vor allem im Bereich der Pigmentstreifen der Lungenoberfläche, und ich möchte sie in erster Linie als Fibrosen im Bereich des pleuralen Lymphabflusses auffassen und den fibrös-anthrakotischen Verödungen der tracheobronchialen Lymphdrüsen an die Seite stellen, wobei für ihr Zustandekommen der Druck oder Zug der Rippen von ausschlaggebender Bedeutung ist."

Die Spitzen kommen also als Entstehungsort der Tuberkulose in diesem Falle nicht in Frage. Mit großer Wahrscheinlichkeit darf man wohl annehmen, daß der kleine Kalkherd im linken Oberlappen das Residuum einer alten Tuberkulose darstellt. Ob es sich hierbei um den Primärinfekt handelt, konnte leider nicht festgestellt werden, da das betreffende Präparat verlorengegangen ist. Für eine exogene Neuinfektion ließ sich bei dem isolierten Krankenhausaufenthalt kein Anhaltspunkt finden. Auch die Familienangehörigen waren völlig gesund.

Sehr wahrscheinlich ist dagegen, daß infolge der hochgradigen Inanition die Allergie des Kranken sehr herabgesetzt war. Auch die toxischen Auswirkungen der geschwürigen Prozesse am Magendarmkanal mögen mobilisierend gewirkt haben. So erscheint uns die endogene Reinfektion in diesem Falle doch wohl das Wahrscheinlichste.

Ich habe bei der Darstellung dieses Falles von Lungentuberkulose die Frage nach der endogenen oder exogenen Entstehung mit Absicht nur gestreift. *Es lag mir lediglich daran, die Tatsache einer ausgedehnten Phthise ohne Spitzenbeteiligung festzustellen.* Damit dürfte wohl erwiesen sein, daß die Behauptung *Gräffs*, „daß alle Erfahrungen und Beobachtungen des pathologischen Anatomen



Abb. 7. Linke Spitzennarbe. Häm.-Eosin. Obj. 3. Okul. 1. Vergrößerung 55 ×.

dafür sprechen, daß die Lungentuberkulose des Erwachsenen in der Spitze beginnt, daß bis jetzt wenig oder nichts dafür spricht, daß diese auch außerhalb der Spitze beginnen kann" in dieser kategorischen Form nicht zutrifft. Eine solche Behauptung ist übrigens auch vor der Röntgenzeit niemals aufgestellt worden.

Liebermeister sagt im Epstein-Schwalbe von 1899: „Tbc.-Veränderungen treten bei Erwachsenen in der überwiegenden Mehrzahl der Fälle zunächst in den oberen Lungenlappen und besonders in der Lungenspitze auf und verbreiten sich erst allmählich auf die weiter abwärts gelegenen Teile der Lunge." Das ist eine Annahme, wie sie heute noch *Huebschmann* vertritt, der im allgemeinen das apikokaudale Fortschreiten der Lungentuberkulose anerkennt, für derartige schwere Krankheitsbilder mit Erkrankung größerer Bronchien einen infraclaviculären Beginn aber für wahrscheinlich hält.

Literaturverzeichnis.

Anders, 24. Tag. d. pathol. Ges. Wien **1929**. — *Aschoff*, Klin. Wschr. **1920 I**, 1—6. — *Assmann*, Klin. Wschr. **1927**, 45. — Dtsch. med. Wschr. **1927**, 19. — *Bacmeister*, Dtsch. med. Wschr. **1928**, 21. — *Beitzke, H.*, Zbl. Tbk.forsch. **29**. — *Bönniger, M.*, Fortschr. Röntgenstr. **44**, 1. — *Bracke*, Zbl. Tbc. **51**. — Tuberkulose **9**, 288—298. — *Braeuning*, Beitr. Klin. Tbk. **58**. — *Braeuning* u. *Redeker*, Beih. z. Z. Tbk. **38**. — *David, O.*, Zbl. inn. Med. **1928**. — *Fishberg, Maurice*, Brit. med. J. **1929**. — *Fishel, K.*, California Med. **31**. — *Gehlen, Heinz*, Prakt. Tbk.bl. H. 10, 11, 12. — *Geissler*, Prakt. Tbk.bl. H. 10. — *Gerhartz, H.*, Med. Klin. **1929 II**. — *Ghon* u. *Kudlich*, Z. Tbk. **41**. — *Giraud, Albert*, Presse méd. **37** II (1929). — *Gräff*, Ref. Dtsch. Tbk.-Ges. Wildbad. Beitr. Klin. Tbk. **70** (1928). — *Pagel, W.*, u. *F. Henke*, Lungentuberkulose. Im Handbuch der speziellen pathologischen Anatomie und Histologie **3** II. Berlin: Julius Springer 1930. — *Hanebuth, V.*, Med. Klin. **1929 I**. — *Henius, Kurt*, Klin. Wschr. **1928 II**. — *Hochstetter*, Z. Tbk. **51**. — *Huebschmann*, Pathologische Anatomie der Tuberkulose. Berlin: Julius Springer 1928. — *Landau*, Münch. med. Wschr. **1929 I**. — *Loeschke*, Beitr. Klin. Tbk. **68**, Nr 2/3. — *Moeller, A.*, Beitr. Klin. Tbk. **72**. — *Pagel*, Dtsch. med. Wschr. **1929**, 10. — *Péhn-Dufourt*, Tuberculose médicale de l'enfance. — *Pischinger, Oskar*, Beitr. Klin. Tbk. **69**. — *Ranke, K. F.*, Ausgewählte Schriften zur Tuberkulosepathologie. Herausgeg. v. W. u. M. Pagel. Berlin: Julius Springer 1928. — *Redeker* u. *Walter*, Entstehung und Entwicklung der Lungenschwindsucht des Erwachsenen. — *Rieder, H.*, Kavernen bei beginnender und bei vorgeschrittener Lungentuberkulose. Fortschr. Röntgenstr. **16**. — Zbl. Röntgenstr. **1910 I**. — *v. Romberg*, Entwicklung der Lungentuberkulose. 1927. — *Simon-Redeker*, Praktisches Lehrbuch der Kindertuberkulose. **1926**. — *Scheidemandel, Friedrich*, Münch. med. Wschr. **1928 I**. — *Schminke, A.*, Z. ärztl. Fortbild. **26**. — *Schürmann*, Dtsch. path. Ges., 24. Tag., Wien **1929** — Beitr. path. Anat. **83**. — *Unverricht*, Dtsch. med. Wschr. **1929 I**. — *Wolff, Leo*, Die Entwicklung der Lungentuberkulose unter besonderer Berücksichtigung der Stellung des Frühinfiltrats als Beginn der tertiären Phthise. Inaug.-Diss. Würzburg 1928.

LEBENSLAUF.

Ich bin am 11. November 1906 als Tochter des Telegraphendirektors bei der Osteuropäischen Telegraphen-Gesellschaft Karl Orth in Konstantinopel geboren. Meine erste Schulzeit verlebte ich in Berlin, kam aber 1916 wieder in die Türkei, da mein Vater als Beirat in der türkischen Postverwaltung tätig war. Nach dem Friedensschluß lebten wir bis 1923 im Rheinland; infolge der Ruhrbesetzung wurde mein Vater ausgewiesen, sodaß ich meine Schulzeit in Berlin auf der 1. Städt. Studienanstalt beendete. Nach dem Abiturium begann ich in Tübingen das Medizinstudium. Das Physikum legte ich nach 4 Semestern in Berlin ab, wo ich auch während des nachklinischen Studiums blieb. Das Staatsexamen beendigte ich in Berlin im Dezember 1930. Am 1. Februar 1931 begann ich meine Praktikantentätigkeit im Städtischen Krankenhaus Berlin-Pankow auf der Inneren Abteilung. Ich blieb dort ein halbes Jahr und erhielt in dieser Zeit von Herrn Dir. Dr. Bönniger die Anregung zu vorstehender Arbeit. Augenblicklich bin ich in der chirurgischen Poliklinik von Geheimrat Bier tätig, wo ich bis zum Ablauf des praktischen Jahres am 1. Februar 1932 bleiben werde.